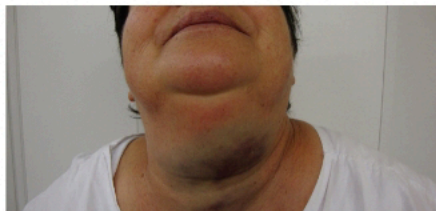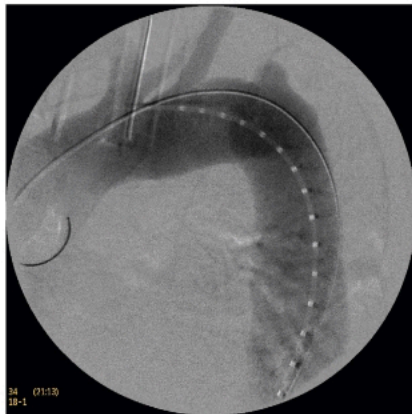


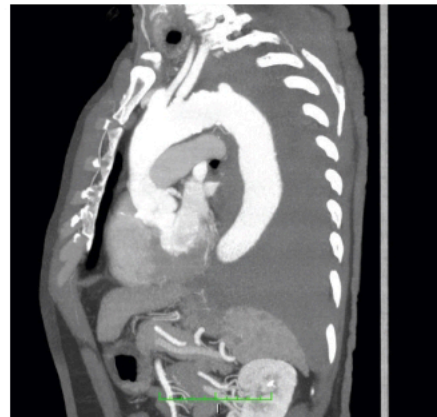
Descrição clínica: paciente de 60 anos apresenta queixa de hematoma cervical à esquerda há um dia. Ao exame físico, além do hematoma, apresentam-se murmúrios vesiculares abolidos em hemitórax esquerdo.



Hematoma cervical



Úlcera de aorta com hemotórax maciço



Angiografia intraoperatória confirmando a lesão